



Regionalni centar
kompetentnosti
Mlinarska

Zagreb, Mlinarska cesta 34
ESF projekt UP.03.3.1.04.0020

Marko Babić, Srednja škola Topusko

*UTJECAJ TERMOMINERALNE VODE NA SMANJENJE DEFORMACIJA
KRALJEŽNICE KOD DJECE ŠKOLSKOG UZRASTA*

PROGRAM STRUČNOG USAVRŠAVANJA ZDRAVSTVENIH DJELATNIKA

Topusko, srpanj 2022.





SADRŽAJ

1. UVOD.....	1
2. POVIJESNI RAZVOJ BALNEOTERAPIJE U TOPUSKOM	2
3. BALNEOTERAPIJA.....	3
4. POSTURA.....	5
4.1. NEPRAVILA ILI LOŠA POSTURA	6
5. FIZIOTERAPIJSKA PROCJENA DEFORMACIJA KRALJEŽNICE	6
5.1. ANALIZA PARAMETARA PRAVILNOG DRŽANJA.....	7
6. DEFORMACIJE KRALJEŽNICE.....	8
6.1. SKOLIOZA	10
6.2. KIFOZA	23
6.3. LORDOZA	33
7. SUVREMENI PRISTUPI U LIJEČENJU DEFORMITETA KRALJEŽNICE	44
7.1. PREGLED ZNANSTVENIH RADOVA VEZANIH UZ PRIMJENU TERMOMINERALNE VODE- DIKSUSIJA	47
8. LITERATURA.....	49
9. POPIS SLIKA.....	51

1. UVOD


Suvremeni način života kojeg karakterizira ubrzani način življenja, loša prehrana i sjedilački način života uzrokuju široki spektar bolesti i deformiteta među kojima su i deformiteti kralježnice. Manjak tjelesne aktivnosti djece i pretilost su svakako navike koje uvelike utječe na pogoršanje deformiteta pa tako veliki broj djece ima određeni stupanj nekog od deformiteta kralježnice. Taj suvremeni javnozdravstveni problem svakako predstavlja izazov za medicinu, ponajviše na fizioterapeute koji svojim znanjem i vještinama mogu utjecati na sprječavanje i ublažavanje stupnja deformiteta.

No, kako bi fizioterapeuti bili u korak s novim pristupima potrebna je konstantna edukacija i prilagodba svakom deformitetu zasebno. Kompetentnost se uvelike može steći usvajanjem novih pristupa, kako u liječenju tako i u prevenciji deformiteta kralježnice. Stoga, ovaj priručnik namijenjen za zdravstvene djelatnike sadrži simptomatologiju deformiteta kralježnice, dijagnostiku istih te liječenje i rehabilitaciju uz pomoć kineziterapije i balneoterapije koja je svakako kao metoda fizikalne terapije zapostavljena i nedovoljno istražena i iskorištena.

2. POVIJESNI RAZVOJ BALNEOTERAPIJE U TOPUSKOM

Mjesto Topusko spominje se još u rimsko doba kada je na tom lokalitetu pronađen poznati „jantarni grob“. Prva spominjanje lječilišta i razvitak balneoterapije u Topuskom događaju se u vrijeme Habsburške monarhije kada car Franjo I. posjećuje mjesto i ubrzava gradnju modernog lječilišta. Sredinom 19.stoljeća u Topuskom često borave ban Josip Jelačić i njegova supruga Sofija za koju neki zapisi govore kako je u mjesto došla kočijom i kako su je nosili iz sobe te da je za nekoliko tjedana prohodala, čak i plesala (1).

Dvije godine zaredom, 1885. i 1886. Lječilište dobiva plakete za kvalitetnu uslugu i zadovoljstvo gostiju te za najbolje kupalište. U tim plaketama spominje se i vrhunska uređenost kupališta. Između dva svjetska rata Julije Kempf govori o ljepoti mjesta te njegovim prirodnim bogatstvima (1). Također, tokom godina djelovanja postoje brojna svjedočanstva o ozdravljenju i statistički podatci (od 1896. do 1900. godine) kako plemića tako i običnog pučanstva. Govori se o kožnim bolestima, problemima živčanog sustava reumatskim oboljenjima te ortopedskim problemima koji su riješeni korištenjem termalne vode. Posebnih zapisa o mjestu nakon i razvitku balneoterapije nema sve do 2014. kada se polako obnavlja cijeli kompleks Lječilišta te se otvara odjel fizikalne terapije sa svom suvremenom opremom i aparaturom. Posljednji podatak koji je izuzetno važno spomenuti jest da je Lječilište 2018. godine proslavilo 200 godina suvremenog djelovanja.



Slika 1. Razglednica iz Topuskog

3. BALNEOTERAPIJA

Pojam označava primjenu i liječenje mineralnom vodom. Mineralnom se vodom smatra ona koja sadrži više od 1g/L otopljenih čestica ili ima temperaturu veću od 20°C. Ova metoda također ima iznimno bogatu povijest jer seže sve do antički vremena. Balneoterapija se koristi na više načina pa je najzastupljenija i najznačajnija metoda uz pomoć kupelji. Ostale metode su pijenje mineralne vode, inhalacije i peloidi.

Kupelji se primjenjuju tako da temperatura vode može biti slična temperaturi tijela (indiferentne kupelji) ili da je temperatura veća od temperature tijela (hipertermalne kupelji). Indiferentne kupelji imaju više metabolički učinak, dok hipertermalne kupelji imaju izraženiji termički učinak. Važno je napomenuti da se temperatura u hipertermalni kupkama postupno povećava do 40-42°C. Upravo taj termalni učinak predstavlja dominantno djelovanje balneoterapije. Uz termalno djelovanje može se spomenuti i kemijsko djelovanje zbog otopljenih minerala koji također povoljno djeluju na naše tijelo. S obzirom na geografski položaj i na sastav termomineralnih voda moguća je podjela na sumporne, slane, radioaktivne, jodne, kupke s ugljičnim dioksidom, fosilne i juvenilne (2). Upravo su termalne vode Lječilišta u Topuskom juvenilnog podrijetla te za njih postoji teorija da se zagrijevaju na velikim dubinama te tako zagrijane izbijaju na površinu (3). Juvenilne vode se odlikuju stalnom temperaturom te stalnim kemijskim sastavom.

Druga metoda primjene balneoterapije jest pijenje mineralne vode. Mineralna voda se pije topla, a dnevna količina je individualno određena. Ova metoda omogućuje da se tvari poput natrija i kalija resorbiraju putem probavnog sustava i na taj način upućuju u krvotok. Inhalacije su treća metoda primjene mineralne vode. Može se inhalirati plinom ili aerosolom. Od plinova se najviše koristi ugljični dioksid, sumporovodik te najviše radon. Aerosol se inhalira tako da se mineralna voda raspršuje u sitne kapljice. Inhalacija je pogodna za upale dišnih putova kao što su astma, akutni i kronični bronhitis.

Uz balneoterapiju usko je povezana i peloidoterapija. Ovaj pojam označava primjenu blata, treseta, mulja ili gline u svrhu liječenja. Peloidi se mogu podijeliti na mineralne, limane i organske peloide. Kod mineralnih peloida najznačajnija je glina te ona nije topljiva u vodi. Peloidoterapija, kao i balneoterapija, ima termičko i kemijsko djelovanje.

S obzirom na sastav termomineralne vode liječenje je indicirano na široki spektar dijagnoza. Među njima su reumatske bolesti, neurološka stanja, bolesti krvnih žila i kardiovaskularne bolesti. Tokom primjene termomineralnih voda moguća je balneoreakcija. Ona se manifestira umorom, nesanicom, pogoršanjem reumatskih tegoba i simptoma, osipom na koži te moguće povećanjem tjelesne temperature. Ova reakcija je dokaz djelovanje mineralne vode i dobra prognoza za izlječenje (2).

Termalna voda Topuskog ima temperaturu izvora između 49-68°C. Od kationa zastupljeni su natrij (20,361 mg/L), kalij (11,061 mg/L), litij (0,025 mg/L), kalcij (83,602 mg/L), magnezij (19,392 mg/L), stroncij (0,062 mg/L), mangan (0,046 mg/L), željezo (1,189 mg/L) i Aluminijski (0,582 mg/L). Od aniona zastupljeni su kloridi (CH_3Cl^- 22,718 mg/L), fluori (0,358 mg/L), bromidi (0,138 mg/L), jodidi (0.019 mg/L), sulfati (SO_4^- 108, 640 mg/L) i hidrokarbonata (HCO_3^- 259,990 mg/L). Također, postoji i određena radioaktivnost termalne voda koja iznosi 4,43 (Ra nC/L) (3).

Indikacije za primjenu balneoterapije:

- reumatske bolesti (reumatoidni artritis, osteoartritis)
- neurološke bolesti
- kardiovaskularne bolesti

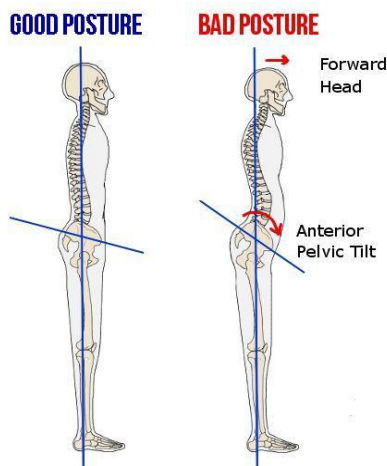
Kontraindikacije za primjenu balneoterapije:

- reumatske bolesti u akutnoj fazi
- maligne bolesti
- kožne bolesti osim psorijaze
- teže srčane bolesti
- velika iscrpljenja i duboka starost (2)

4. POSTURA

Postura (*lat. positura* – položaj) jest stav ili držanje tijela. Najbolja definicija posture jest ona da je to onaj stav ili držanje tijela pri kojem se tijelo najmanje napreže da bi zadržalo stabilnu ravnotežu.

Ispravan položaj tijela sastoji se od poravnanja tijela s maksimalnim fiziološkim i biomehaničkim stupnjem korisnog djelovanja, što pri djelovanju gravitacijske sile smanjuje stres i naprezanje sustava za kretanje. U ispravnom položaju tijela, gravitacijska linija prolazi kroz sredinu svih vertikalno poredanih spojeva. Gravitacijska linija je predstavljena vertikalnom linijom povučenom kroz gravitacijski centar tijela, smještenom na drugom sakralnom kralješku (S2), te povezuje središnju točku između očiju, centar brade, vrh prsne kosti, središte pubičnog dijela, te pada na sredinu između nožnih gležnjeva. Procjenjujući posturu s bočne strane; dobra postura ovisi o tomu prolazi li okomita linija kroz sredinu uha, te povezuje li, sredinu ramena, kuka, koljena i maleola. Odstupanja od simetričnosti predstavljaju poremećaje u posturi i biomehanici.



Slika 2. Usporedba dobre i loše posturalne adaptacije

4.1. NEPRAVILA ILI LOŠA POSTURA

Loše držanje možemo definirati i kao početno razbijanje biomehaničke ravnoteže kralježnice. Skupine mišića koje održavaju kralježnicu u uspravnom položaju uslijed simetričnog ili nesimetričnog popuštanja, zbog umora, uzrokuje nefiziološku konturu, odnosno krivljenje kralježnice kifotičnog tipa. To je faza kada na koštanim dijelovima još nema promjena, pa se slabost mišića može ojačati odgovarajućim vježbama i dovesti u stanje mišićne suficijentnosti s normalnim fiziološkim krivinama kralježnice.

Faktori koji utječu na lošu posturu mogu biti egzogeni (rahitis, traume i sl.), te endogeni (anomalije razvoja, poremećaj rada endokrinih žlijezda).

5. FIZIOTERAPIJSKA PROCJENA DEFORMACIJA KRALJEŽNICE

Prvi korak u sveobuhvatnom rehabilitacijskom planu deformiteta kralježnice čini funkcionalna procjena kako bismo na kraju postupka liječenja mogli usporediti početni i završni status bolesnika. U okviru procjene fizioterapeut prikuplja podatke po tzv. „SOAP“ modelu koji označava:

S – subjektivni pregled (osobni podaci, anamneza, prethodni tretmani)

O – objektivni pregled (opservacija posture, asimetrije segmenata tijela i mišića, pregled kralježnice)

A – analiza (mjerjenja i testovi – MMT, antropometrijske karakteristike, goniometrije)

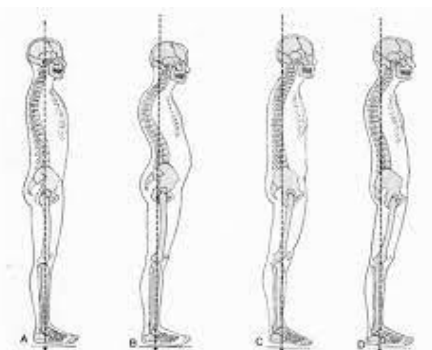
P – plan terapije – na osnovu prikupljenih podataka

Opservacija posture se provodi:

- **s prednje strane** (položaj glave, vrata, ramena, prsnog koša, zdjelice, nogu)
- **s stražnje strane** (položaj glave, vrata, ramena, izgled kralježnice, položaj lopatice, izgled zdjelice i nogu)
- **s bočne strane** (položaj glave i vrata, krivine kralježnice, prsni koš i trbuh, položaj nogu)
- Osim posture fizioterapeut procjenjuje:
- **hod pacijenta** (dužina koraka, širina baze oslonca, tempo hoda)



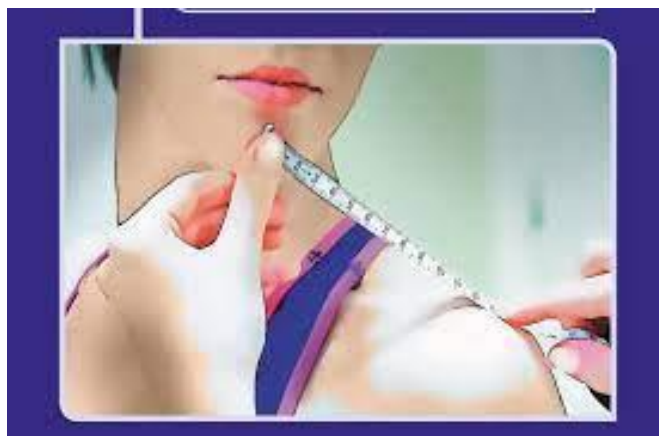- **balans ili ravnotežu**
- **vitalne funkcije** (broj otkucaja srca, disanje i krvni tlak i to prije i poslije aktivnosti)



Slika 3. Obrasci posture po Braunu

5.1. ANALIZA PARAMETARA PRAVILNOG DRŽANJA

- **Položaj glave, vrata i ramena** – pravilan položaj glave podrazumijeva podignuto čelo prema frontalnoj ravnini, a pogled prema transverzalnoj ravnini. Normalan položaj vrata je u skladu s fiziološkom lordozom i simetričnim sternocleidomastoideusima. Ramena moraju biti jednake visine i simetrična (promatranjem sprijeda i straga), te u srednjem položaju s urednim tonusom mišića.
- **Prsni koš** – promatra se je li udubljen, ispupčen, asimetričan, izgled i simetrija rebranih lukova, respiratorna mobilnost. Straga se promatra izgled i simetrija lopatica.
- **Kralježnica i zdjelica** – veličina fizioloških krivina (mjerenjem indeksa gibljivosti), promatranje kralježnice u cjelini straga i bočno, visina ilijačnih grebena, simetrija zdjelice
- **Tonus mišića trupa** – promatra se tonus mišića trbuha, paravertebralne muskulature
- **Izgled ekstremiteta** – usporedba dužine i položaja gornjih ekstremiteta, pa isto tako i donjih ekstremiteta (mjere longitudinalnosti i cirkularnosti), položaj i simetrija stopala, obrazac hoda.



Slika 4. Mjerenje mobilnosti vratne kralježnice

6. DEFORMACIJE KRALJEŽNICE

Čovjek suvremenog doba izložen je svim onim pojavnostima koje negativno utječu na njegovo tjelesno, a onda i psihičko zdravlje. Današnji sedentaran stil života koji je karakteriziran smanjenom tjelesnom aktivnošću, povećanjem pretilosti među djecom te lošim držanjem, dovodi do velikih zdravstvenih problema i umanjuje kvalitetu života. Načini sjedenja djece u školskim klupama, za računalima i za vrijeme gledanja u mobitele i tablete, jako loše utječe na kralježnicu i potiče loše držanje koje sa sobom vuče brojne druge komplikacije u budućnosti.

Danas gotovo svaka deseta osoba ima probleme s bolovima u leđima. Bol značajno narušava kvalitetu života, a ukoliko se problem ne detektira na vrijeme može dovesti do tjelesne invalidnosti i značajnih psihičkih posljedica. Čak i male morfološke promjene u kralježnici i vratnoj kralježnici mogu utjecati na probleme s cirkulacijom, disanjem i glavoboljom.

U okviru sustava za kretanje, kralježnica je organ koji ima statičku i dinamičku funkciju. Statički, zbog svoje složene građe amortizira mnogobrojna opterećenja i sile koja djeluju na čovjekov uspravni stav, a dinamički omogućuje pokretljivost. Kralježnica je temelj razvoja držanja tijela.

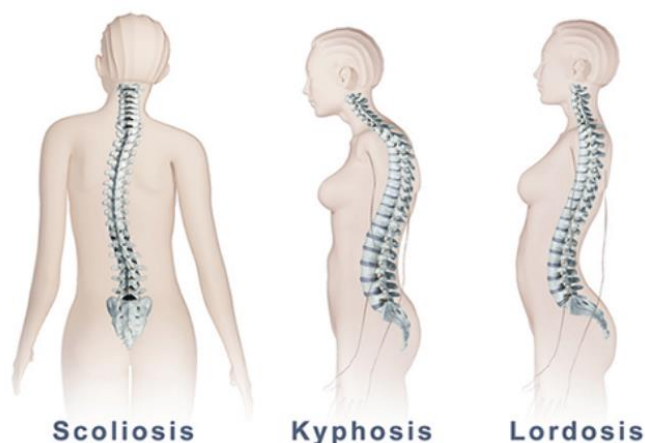




Pojavom deformacija narušava se sklad njezinih funkcija i međusobni odnos unutarnjih organa, zbog čega ih treba liječiti. Obično deformacijama prethodi „loša postura“, koja vrlo često može proći nezamijećena dok se ne fiksira u pravu deformaciju. Funkcionalne smetnje najprije se odražavaju lokalno na kralježnici, a kasnije i na drugim strukturama sustava za kretanje. Problem tih smetnji jest u tome što su progresivne, a liječenje je otežano zbog sudjelovanje većeg broja koštanih segmenata u deformaciji (kralješci i njihovi sastavni dijelovi, rebra i dr.)(8).

Najčešća podjela deformacija jest ona u odnosu na tjelesne ravnine, pa tako postoje:

1. SKOLIOZA – u frontalnoj ravnini
2. KIFOZA i LORDOZA – u sagitalnoj ravnini

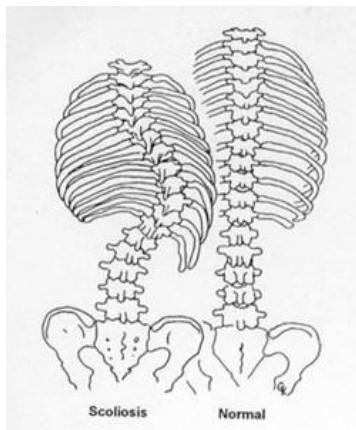


Slika 5. Deformiteti kralježnice



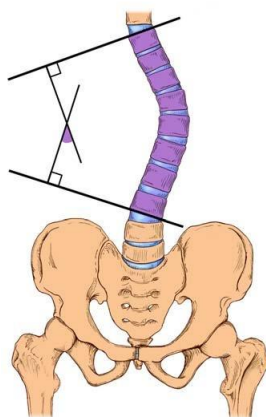
6.1. SKOLIOZA

Skolioza predstavlja trodimenzionalnu deformaciju kralježnice kod koje dolazi do postraničnog savijanja i rotacije kralježnice uz torziju kralježaka te gubitka fiziološke kifoze u torakalnom dijelu. Skoliozom se smatra postranično savijanje veće od 10 stupnjeva(8).



Slika6. Skolioza

Postraničnu iskrivljenost mjerimo po Cobbu uz pomoć RTG snimke. Na antero-posteriornoj snimci gledaju se krajnji gornji (kranijalni)kralješak kome je gornja pokrovna ploha trupa najviše nagnuta prema konkavitetu skoliotičnog zavoja i krajnji donji (kaudalni) kralježak kome je donja pokrovna ploha trupa najviše nagnuta prema konkavitetu skoliotičnog zavoja. Zatim se povuku okomice između gornje ploštine trupa gornjeg kralješka i donje ploštine trupa donjeg kralješka ,te kut između tih okomica čini kut skoliotičnog zavoja.



Slika7. Cobbov kut

Prema uzroku skolioze dijelimo na :

A) Strukturalne:

Idiopatske – čimbenici koji su povezani s njezinim nastankom povezani su s neurološki poremećajima, poremećajima u sintezi kolagena ,nasljeđu i konstitucionalnoj asimetriji,asimetriji u rastu kralježaka te brzina rasta. Kao neurogeni poremećaji koji su povezani sa etiologijom idiopatske skolioze navode se nezrelost središnjeg živčanog sustava (poremećaji u proprioceptiji spinalnih ligamenata i miškulaturi trupa, sustavu za održavanje ravnoteže). Asimetrija u rastu prednjih i stražnjih dijelova kralješka te nastanak rotacijske lordoze navodi se kao mogući uzrok adolescentne idopatske skolioze Stražnji dio kralješka odnosno luk i mali zglobovi rastu sporije od trupa što dovodi do savijanja kralježnice prema naprijed (nastaje lordoza), pri čemu se ispod i iznad mjesta savijanja prema naprijed kompenzatorno formiraju manje kifoze koje zaustave daljnju lordozu prema naprijed,a što će zbog tendencije ka daljnjem savijanju uslijed ubrzanog rasta prednjeg dijela kralješka dovesti do rotacije kralježnice i daljnjeg postraničnog savijanja (zbog nemogućnosti daljnjeg savijanja prema naprijed kralježnica se rotira i savija u stranu). Pored navedenog, idiopatske skolioze se dijele prema dobi. Skolioze koje se javljaju do treće godine života se nazivaju **infantilne**. Na njih otpada svega 3% idiopatskih skolioza i uglavnom su korektibilne. Obično je to ljevostrana torakolumbalna skolioza u obliku slova C bez rotacije kralješaka koja se javlja nekoliko mjeseci po rođenju. Skolioze koje se javljaju nakon treće godine života pa sve do puberteta se nazivaju **juvenilne** skolioze. U ovoj dobi se uglavnom pojavljuju desnostrana torakalna skolioza. I naposljetku imamo **adolescentne** skolioze koje su najprisutnije među idiopatskim skoliozama. Kao i kod juvenilnih, oblikom su desnostrane torakalne skolioze koje se pojavljuju češće kod djevojčica nego kod dječaka. Njihov napredak je povezan s već spomenutom asimetrijom rasta kralježaka (6).



Kongenitalne – nastaju kao posljedica prirođenih anomalija kralješaka koji mogu biti segmentacijskog karaktera (koštani blok) ili formacijskog (hemivertebra, klinasti kralješak). Uočavaju se u ranoj dobi života (oko druge godine života) te imaju progresivan karakter i lošiju prognozu od idiopatskih.

Neuromuskularne – nastaju kao posljedica mišićnog disbalansa paravertebralne muskulature. Karakterizira ih pojavnost prije 10 godine života, te brzo progrediraju uz kosi položaj zdjelice što predstavlja problem kod nepokretnih pacijenata zbog otežanog sjedenja u kolicima, zahvaćaju više segmenata nego idiopatske skolioze. **Neuropatske** nastaju uslijed oštećenja gornjeg ili donjeg motoneurona. Ukoliko je oštećen gornji motorni neuron (cerebralna paraliza) uzrok deformacije je mišićna neravnoteža, odnosno jedna strana trupa je više zahvaćena spazmom od druge strane. Kod lezije donjeg motornog neurona (poliomijelitisa ,mijelomeningokela) dolazi do gubitka tonusa spinalne muskulature te time kralježnica gubi potporu što olakšava njezino iskrivljenje. Kod **miopatskih** primarno dolazi do propadanja paravertebralne muskulature koja sudjeluje u održavanju fiziološke zakrivljenosti te tako kralježnica gubi mišićnu potporu. Javljaju se u sklopu mišićnih distrofija.

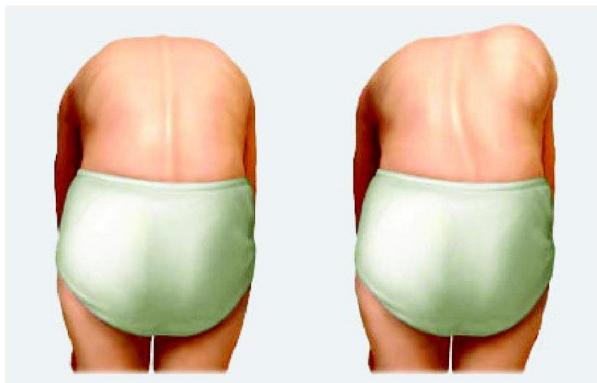
Ostali uzroci strukturalnih skolioza su koštane displazije, kolagenoze, posttraumatske skolioze, infekcije i tumori te reumatske i degenerativne bolesti.

B) Nestrukturalne: ili posturalne skolioze nastaju kao posljedica savijanja kralježnice uslijed krivog držanja, upalnog podražaja ,nejednake dužine nogu ili kontrakture kuka ,te kod istih ne dolazi do rotacije kralježnice.



Glavno obilježje skolioze je vidljivi postranični deformitet u zahvaćenom dijelu kralježnice sa nejednako razvijenom muskulaturom. Najčešće su lokalizirane u torakalnom dijelu te je prisutna i rebrena grba uzrokovana rotacijom rebara, nejednaki nivo ramena te asimetrija grudi u djevojaka. Pravim skoliotičnim deformacijama smatraju se primarni zavoji čiji je stupanj iskrivljenosti veći od 10°, dok se slabije iskrivljeni zavoji smatraju blažim asimetrijama. Obično su asimptomatskog karaktera te predstavljaju kozmetički problem ili se djeca žale na bolove u leđima prilikom opterećenja. Skolioze poznate etiologije poput kongenitalnih ili neuromuskularnih imaju težu kliničku sliku i lošiju prognozu od idiopatskih, odnosno u većini slučajeva tijekom rasta dolazi do progresije i pogoršanja deformiteta. Rano pojavne skolioze (do 7 godine života) se obično javljaju kod dječaka. Većina ih se otkrije unutar prve godine života te je obično u 80% slučajeva prisutna ljevostrana skolioza. Najčešće su lokalizirane u torakalnom dijelu kralježnice obično kao samostalan zavoj dok pojava sekundarnog zavoja predstavlja znak progresije i lošiju prognozu. Teški oblici rano pojavnih skolioza mogu dovesti do neuroloških ispada i deformacija prsnog koša sa posljedičnom kardiorespiratornom insuficijencijom. Kasno pojavne skolioze (nakon 7 godine života) su češće kod djevojčica te se obično javljaju u pubertetu, imaju bolju prognozu od rano pojavnih tj. ako je kut deformiteta po Cobbu manji od 30° na početku puberteta uglavnom neće doći do veće progresije.

Dijagnostika skolioze se provodi uz pomoć kliničkog pregleda. Pregled se sastoji od promatranja, palpacije te utvrđivanja neurološkog statusa. Inspekcijom utvrđujemo postojanje i lokalizaciju deformiteta, postojanje rebrene grbe. U stojećem stavu gledamo simetriju ramena (govori postoji je li deformitet kompenziran) i zdjelice. Najvažniji klinički test je **test pretklona (Adamsov test)** koji se izvodi tako da se ispitanik iz stojećeg stava nagne prema naprijed sa slobodno visećim rukama. Ako postoji strukturalna skolioza u tom položaju zamjetljiva je postranična savijenost uz grbu- **gibus**, koja se nalazi na strani konveksiteta skoliotičnog zavoja. Ako tijekom testa pretklona asimetrija trupa vidljiva u stojećem stavu nestane, tada se radi o skoliotičnom držanju, a ne o skoliozi(8).

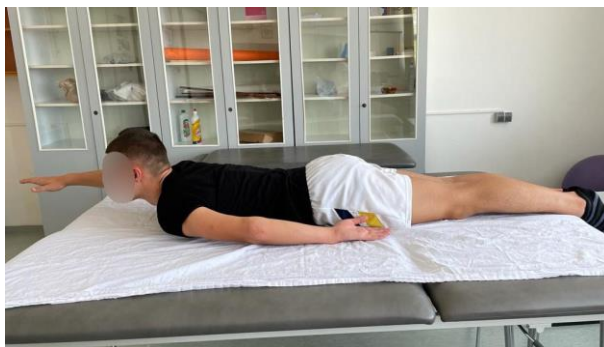

Slika 8. Adamsov test

Liječenje skolioza možemo svesti na „ **pravilo trostrukog O**“ tj. opservacija, ortoza, operacija. Ovisno o stupnju deformiteta i njegovoj progresiji te životnoj dobi u kojoj se javlja spektar tretiranja skolioza ide od praćenja pacijenta bez poduzimanja mjera, konzervativnog tretmana ortozama i fizikalnom terapijom te u težim slučajevima kirurškog liječenja. U slučaju blažih skolioza bez znakova prijeteće progresije kod kojih je deformitet manji od 20° preporuča se **opseravacija** tj praćenje pacijenta uz provođenje adekvatnih vježbi radi jačanja paravertebralne muskulature. Preporuča se bavljenje sportom, osobito plivanjem.

S obzirom na zahvaćeni dio kralježnice i na stranu u koju se kralježnica rotira moramo odabrati adekvatan set vježbi kako ne bi potaknuli napredovanje ovog deformiteta. Prikazani set vježbi je za ljevostranu torakalnu skoliozu čiji je cilj jačanje paravertebralne muskulature lijeve strane, istezanje suprotne te povećanje mobilnosti kralježnice(9).

- Pronirani položaj, pacijent ispruži desnu ruku naprijed te je odigne i istegne, dok je lijeva ruka uz tijelo i njom pritišće podlogu.



• **Slika 9. Vježbe za skoliozu**



Pronirani položaj, pacijent ispruži desnu ruku naprijed te je odigne i istegne, lijeva ruka je uz tijelo i njom pritišće podlogu. Kada se desna ruka odigne također se rotira u lijevu stranu, glava odignuta.



Slika 10. Vježbe za skoliozu

- Pronirani položaj, pacijent lijevu ruku flektira pod 90° i njom pritišće podlogu, desna ruka je ispružena prema naprijed i istegnuta, glava također podignuta.



Slika 11. Vježbe za skoliozu



- Pronirani položaj, pacijent abducira lijevu ruku te njom pritišće podlogu, desna ruka je ispred glave, odiče desnu ruku, a istovremeno i glavu.



Slika 11. Vježbe za skoliozu

- Supinirani položaj s loptom ispod koljena, pacijent odiče desnu nogu i ispruženu privlači k sebi, dok lijevom pritišće loptu. Ruke su uz tijelo.



Slika 12. Vježbe za skoliozu



- Supinirani položaj s loptom ispod koljena, lijevom nogom pritišće loptu, dok na desnoj nozi ima traku, primi traku, odiže i istegne desnu nogu.



Slika 13. Vježbe za skoliozu

- Pacijent leži na desnom boku, ispreplete prste na zatiljak. Dok terapeut fiksira noge, pacijent odiže zdjelicu od podloge.



Slika 14. Vježbe za skoliozu

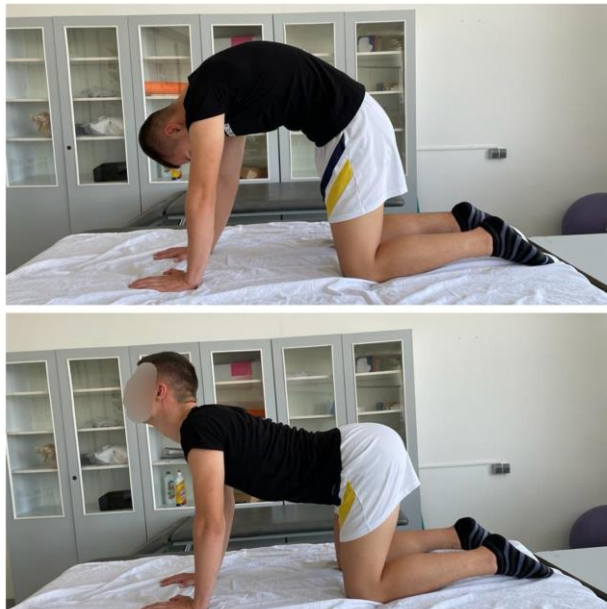


- Pacijent leži na desnom boku, donja ruka je ispružena na podlozi, a gornja ispružena uz tijelo. Odiže se prema gore i gornjom rukom istovremeno pokušava dotaknuti koljeno, dok desnu ruku snažno isteže.



Slika 15. Vježbe za skoliozu

- „Nakostriješena mačka“, ruke su blago razmaknute u ravnini ramena, a koljena u ravnini kukova. Pri udahu kralježnica se odiže prema gore, a pri izdahu spušta se što više dolje. U položaju ostati nekoliko sekundi zatim opustiti.



Slika 16. Vježbe za skoliozu




- Četveronožni položaj, vježba uz pomoć ježića, pacijent odiže desnu ruku i ispruži ju prema naprijed, dok lijevom rukom pritišće loptu.



Slika 17. Vježbe za skoliozu

- Pacijent se nalazi u položaju sjeda na petama, iz tog položaja rola loptu (srednja veličina lopte) prema naprijed i isteže se u lijevu stranu.



Slika 18. Vježbe za skoliozu

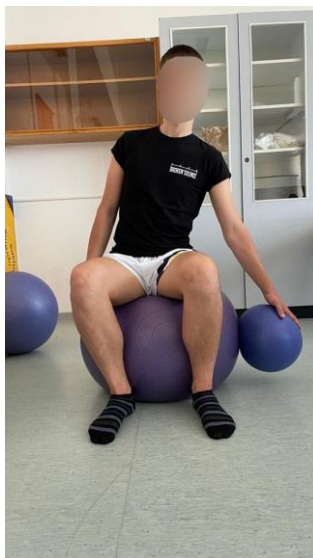

- Pacijent sjedi na petama, ispreplete prste iznad glave i istegne se. U tom se položaju zadržava 15-30 sekundi.



Slika 19. Vježbe za skoliozu

- Pacijent sjedi na lopti, malu loptu rola prema petama u lijevu stranu.



Slika 20. Vježbe za skoliozu

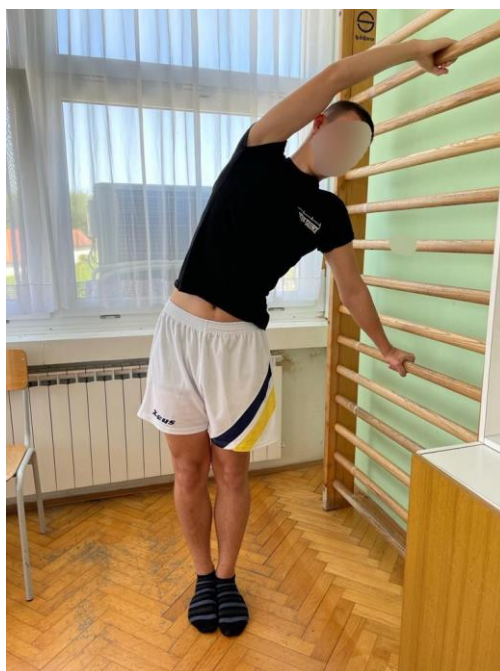

- Pacijent sjedi na lopti, malu loptu odiže iznad glave i rola ju u lijevu stranu.



Slika 21. Vježbe za skoliozu

- Pacijent stoji lijevim bokom uz švedske ljestve, lijevom rukom se uhvati za donju prečku, a desnom za najvišu prečku. Isteže se na način da trup odmiče u stranu.



Slika 22. Vježbe za skoliozu



- Pacijent je okrenut licem prema švedskim ljestvama, desnom rukom se primi za gornju prečku, a lijevom za donju u širini ramena. Desnu ruku isteže, a lijevom pritišće.



Slika 23. Vježbe za skoliozu

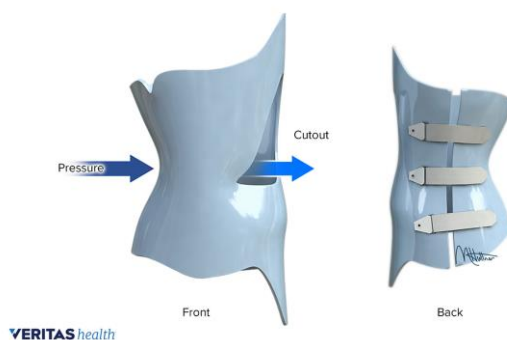
U slučaju većih deformiteta tj. kada savijenost iznosi 30-40° primjenjuje se konzervativno liječenje odnosno korekcija deformiteta **ortozama** uz fizikalnu terapiju radi jačanja paravertebralne muskulature i sprečavanja njezine atrofije uslijed nošenja ortoze. Osnovni princip terapije ortozama je zaustaviti daljnju progresiju skolioze i time ostvariti estetsko poboljšanje unutar prihvatljivih granica (5). U liječenju skolioza koristimo korektivne krute ortoze koje mogu biti:

- hiperekstenzijske- *Milwaukee*



Slika 24. Milwaukee ortoza

- korekcija lateralnim pritiskom- *Boston*

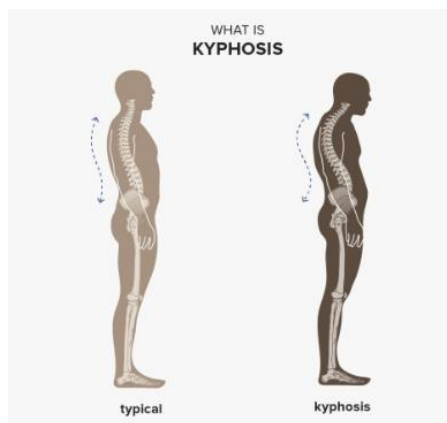


Slika 25. Boston ortoza

Konzervativno liječenje se smatra uspješnim ukoliko nije došlo do daljnje progresije skolioze. **Operativno** liječenje je indicirano u slučaju progresije deformiteta iznad 40° kod pacijenata koji nisu završili sa rastom, a koji napreduje usprkos nošenju ortoze te kod deformiteta >50° kod pacijenata sa završenim rastom (7).

6.2.KIFOZA

Kifoza je deformitet kralježnice u sagitalnoj ravnini kojeg karakterizira iskrivljenje sa konveksitetom prema straga. Kifozom se smatra deformitet veći od 40° u torakalnom dijelu koji je fiziološki kifotičan između 20-40° te svaki i najmanji stražnji konveksitet u cervikalnom i lumbalnom dijelu koji su fiziološki lordotični. Kifoza je rjeđi deformitet od skolioze, ali je zato kifotično držanje puno učestalije od skoliotičnog (8).



Slika 26. Kifoza

Kifoze prema uzroku razlikujemo na :

A) Strukturalne:

Kongenitalne- nastaju kao posljedica prirođenih anomalija kralješaka koji mogu biti segmentalnog (koštani blok), formacijskog (klinasti kralježak) ili mješovitog karaktera. Uočavaju se u ranoj dobi života obično do druge godine i imaju progresivan karakter te zahtijevaju rano operativno liječenje, do pete godine života.

Scheuermanove bolesti- poseban oblik kifoze koji se javlja u adolescentnoj dobi a karakterizira ga kifoza sa klinasto deformiranim kralješcima. Spada u skupinu juvenilnih ostehondroza kod koje dolazi do aseptičke nekroze osifikacijskih centara trupova kralješaka

Koštane displazije- skupina poremećaja u rastu i razvoju kostiju kod kojih su često prisutne kifoze.

Osteoporoza- kompresivne frakture kralješaka uslijed osteoporoze mogu rezultirati nastankom kifoze.

Posttraumatske- nastaju kao posljedica prijeloma trupova kralješaka koji dovode do deformiteta

Infekcije i tumori- dovode do destrukcije trupa kralješka te posljedično razvoja deformacije

Reumatske bolesti- kifoza se javlja u sklopu ankilozirajućeg spondilitisa.

B) Nestrukturalne: nastaju uslijed krivog držanja te su najizraženije u adolescentnoj dobi. Kifotično odnosno pogrbljeno držanje je puno češće od posturalnih skolioza. Nema čvrstih znanstvenih dokaza da bi krivo držanje moglo izazvati strukturalnu kifoza, ali dugoročno takav podražaj može imati negativan efekt na kralježnicu u smislu kronične boli.

Glavni znak kifoze je vidljivi deformitet kralježnice u obliku konveksiteta prema straga koji može biti lučnog oblika ili pod oštrim kutom te tada govorimo o postojanju grbe ili **gibus**. Prilikom rođenja cijela je kralježnica blago kifotična, a tijekom razvoja poprima oblik dvostrukog slova S. U većini slučajeva deformitet je asimptomatski ili se mogu javiti bolovi nakon dužeg opterećenja leđa. Obično postaje manifestna u pubertetu tijekom ubrzanog rasta. Stupanj deformiteta veći od 60° te njegov oštri kut, tj. uklinjenje trupa većim od 10° predstavljaju loš prognostički znak. Najlošiju prognozu imaju kongenitalne kifoze koje su progresivnog karakter te mogu dovesti do neuroloških ispada i paraplegije.

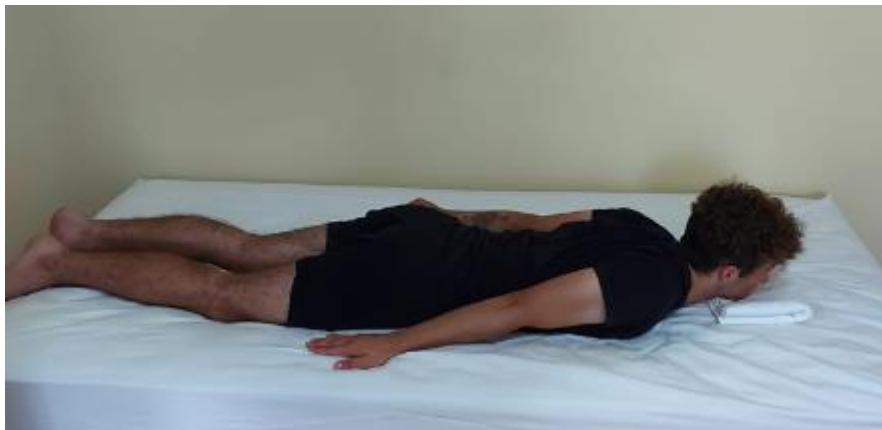Dijagnosticiranje ovog deformiteta bazira se na kliničkom pregledu gdje je osnovni alat za prepoznavanje kifoze test pretklona. Drugi naziv ovog testa je i Adamsov test i potpuno je isti onom koji se izvodi kod kliničkog pregleda skoliotične kralježnice. Osoba se leđima okreće prema ispitivaču, izvodi kretnju fleksije trupa tako da se nagnje prema naprijed. Kada pacijent izvede ovaj test dolazi do prividnog nestajanja deformiteta (4).

Liječenje ovog deformiteta provodi se uglavnom konzervativno gdje je cilj smanjiti napredovanje deformiteta i time omogućiti osobi što kvalitetniji život. Kako bi smo u tome uspješni koriste se ortoze, promatranje te fizikalna i kineziterapija. Kao metodu zagrijavanja tkiva koriste se peloidi, odnosno blato koje se nanosi na kožu pacijenta. Tako uz ostale oblike termoterapije meka tkiva, naročito mišići postaju elastičniji i prokrvljeni. Osim peloida i sama termomineralna voda svojim svojstvima pogoduje održavanju kineziterapije u vodi. Adolescenti i djeca mogu koristiti sport kao jedan od značajnih alata u liječenju kifoze. Pogodni su sportovi koji potiču istezanje kralježnice, naročito košarka, odbojka, plivanje i jahanje. Svakako treba izbjegavati hrvanje, veslanje i dizanje utega(9).



Od kineziterapije se mogu primijeniti neke od ovih vježbi:

- Početni položaj, ležeći na trbuhu, ruke opuštene uz tijelo, dlanovi na podu. Podignuti ramena, približiti lopatice i zadržati. Položaj zadržati 5 s, izdahnuti i opustiti se.



Slika 27. Vježbe za kifožu

- Početni položaj, ležeći na trbuhu, ruke savinute u laktovima, dlanovi za vratom. podignuti dlanove i laktove, nakon 3 s opustiti se, izdahnuti.



• **Slika 28. Vježbe za kifožu**

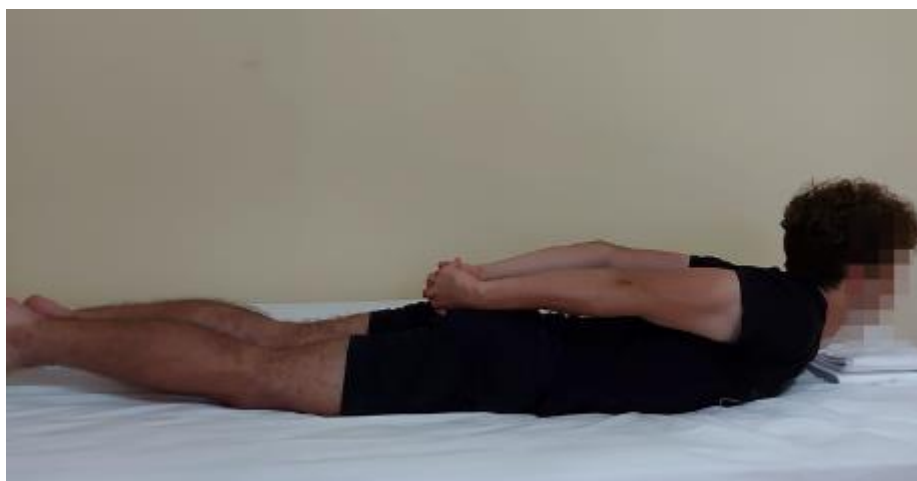

- Početni položaj je pronirani ležeći položaj, nadlaktice su abducirane, a laktovi flektirani pod 90°. Glava je čelom oslonjena na podlogu. Pacijent odiže laktove od podloge te spaja lopatice.



Slika 29. Vježbe za kifožu

- Početni položaj je prnirani ležeći položaj, pacijent ispreplete prste iz leđa te odiže laktove prema gore i spaja lopatice.



Slika 30. Vježbe za kifožu

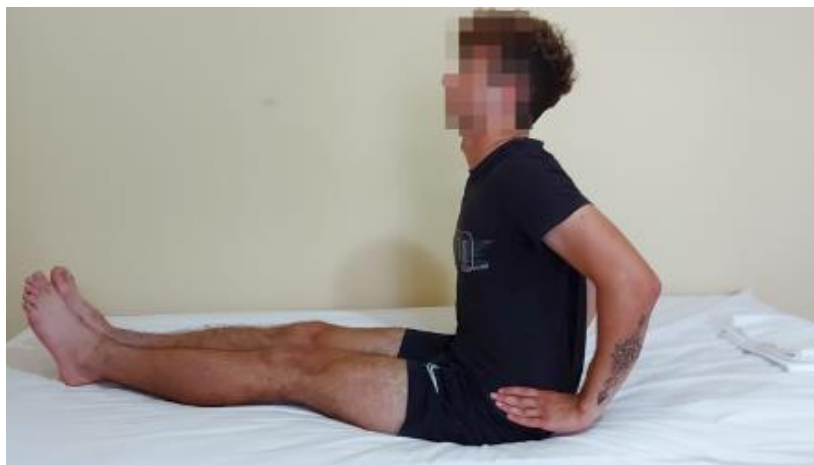

- Početni položaj sjedeći, ruke savinute u laktovima, dlanovi ukršteni na tjemenu. Udisati, uvlačiti trbuh, širiti prsni koš, opružiti ruke do izručenja. Položaj zadržati 5 s, izdahnuti, opustiti se, dlanove položiti na tjeme.



Slika 31. Vježbe za kifožu

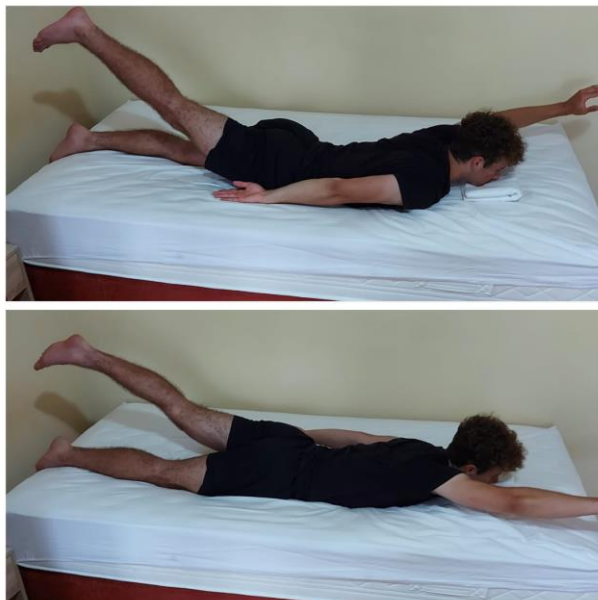- Početni položaj sjedeći, ruke savinute u laktovima, dlanovi o bok. Udisati, uvlačiti trbuh, potiskivati laktove unatrag, lopatice približiti kralješnici. Položaj zadržati 5 s, izdahnuti, opustiti se.



Slika 32. Vježbe za kifožu

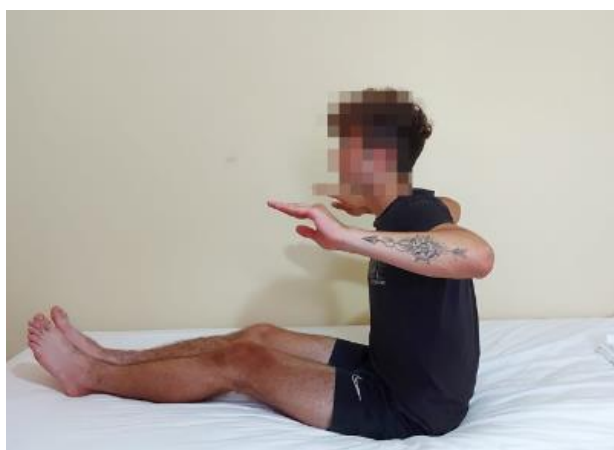

- Početni položaj je ležeći pronirani položaj, pacijent je čelom oslonjen na podlogu te od podloge odize suprotnu ruku i suprotnu nogu.



Slika 33. Vježbe za kifožu

- Pacijent je u sjedećem položaju, nadlaktice su abducirane, a laktovi flektirani pod 90° s dlanovima okrenutim prema podlozi. Pacijent gura laktove prema natrag i spaja lopatice.



Slika 34. Vježbe za kifožu




- Pacijent je u sjedećem položaju, nadlaktice su abducirane, a laktovi flektirani pod 90° s dlanovima okrenutim prema naprijed. Pacijent gura ruke prema natrag i spaja lopatice.



Slike 36. Vježbe za kifožu


- Pacijent je u stojećem položaju, ruke su iznad glave. Povlači ruke prema natrag te spaja lopatice. Ova vježba se može izvoditi s iskorakom.



Slika 37. Vježbe za kifožu



- Pacijent je u stojećem položaju, ruke isprepletene iza leđa. Odmiče ruke od tijela te spaja lopatice.



Slika 38. Vježbe za kifožu

- Pacijent se rukama uhvati za švedske ljestve tako da visi te se na taj način isteže. Može biti okrenut licem ili leđima prema ljestvama.



Slika 39. Vježba za kifožu

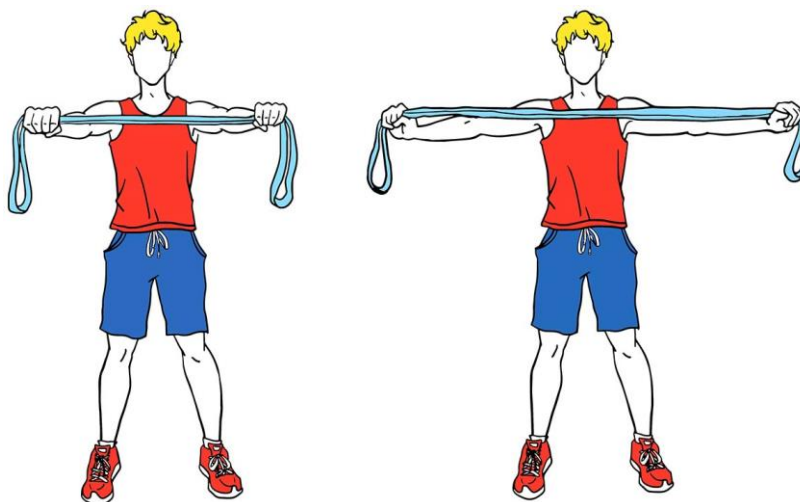


- Pacijent je u sjedećem položaju, povlači elastičnu traku tako da spaja lopatice.



Slika 40. Vježbe za kifožu

- Pacijent je u stojećem položaju, ruke su ispred tijela i pridržava elastičnu traku. Širi ruke te na taj način rasteže traku.

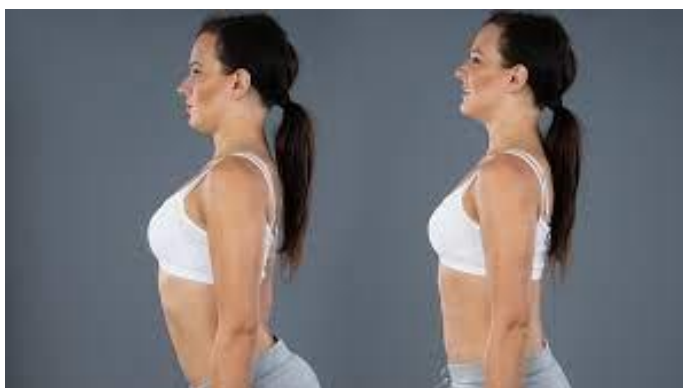

Slika 41. Vježbe za kifožu



6.3. LORDOZA

Lordoza je deformacija kralježnice u sagitalnoj ravnini s konveksitetom prema naprijed. Fiziološka lordoza je prisutna u vratnom dijelu kralježnice (3-4 cm), i lumbalnom dijelu (4-5cm), tj. 15 – 30 stupnjeva po Cobbu. Sve što je iznad tih vrijednosti smatra se patološkom lordozom i zahtijeva terapijski pristup. Primarno zahvaća lumbalni dio , ali može zahvatiti i cervikalnu kralježnicu. Češće se javlja kao stečena deformacija u kombinaciji s kifozaom ili fleksornom kontrakturom kukova, a rijetko kongenitalno(8).



Slika 42. Prikaz lumbalne lordoze i normalne posture

Glavne karakteristike lordoze:

- glava lagano zabačena natrag
- toraks ravan ili izbočen
- pojačana lordotična krivina u lumbalnom dijelu
- zdjelica u inklinaciji
- slaba trbušna muskulatura
- koljena u hiperekstenziji



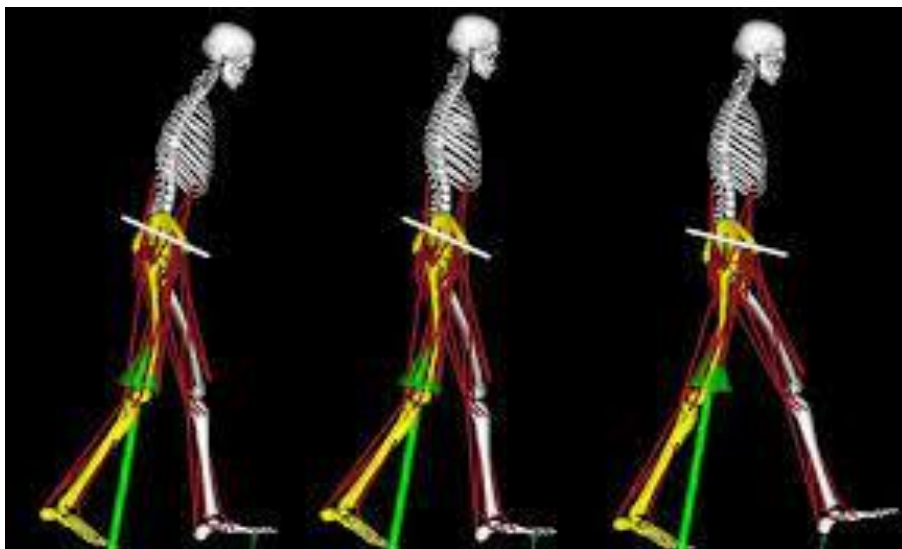
Podjela lordoza prema izgledu koštanih struktura:

- **strukturalne** – osim promjena na mišićima dolazi do promjena i na koštanim dijelovima. Mobilnost kralježnice je smanjena
- **funkcionalne** – dolazi do promjena na mišićima koji su slabi (trbušni) i skraćeni (leđni)

Podjela lordoza prema vremenu nastanka:

- **kongenitalne** – prirodene su i dosta su rijetka pojava
- **stečene** – kao posljedica posturalnih deformiteta i kompenzatornih mehanizama

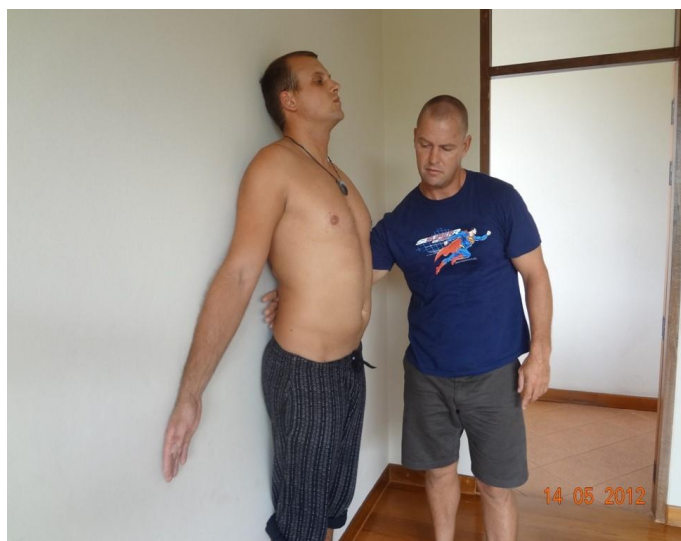Primarni uzrok je zapravo nepoznat. Faktori rizika za razvoj lordoze su posturalni deformiteti, opuštena abdominalna muskulatura, te kompenzatorni mehanizmi (kifoza i fleksorna kontraktura kukova).



Slika 43. Utjecaj fleksijske kontrakture kuka na posturu



Osnova dijagnostike jest klinički pregled u okviru kojeg se mjerenjima i testovima može objektivizirati prisutnost deformacije. Fizioterapeut iz anamneze može od bolesnika saznati sve vezano za početne tegobe, razvoj i nastanak deformacije. Već se inspekcijom može uočiti pojačana lumbalna lordoza sa slabim trbušnim mišićima i kraćenim leđnim mišićima. Jedna od metoda je i test gdje bolesnik stane uza zid i pokušava prisloniti leđa potpuno na zid. Ukoliko fizioterapeut može provući ruku između zida i bolesnikovih leđa govorimo o fiksiranoj krivini.



Slika 44. Mjerenje lumbalne lordoze naslonom na zid

Ciljevi liječenja su:

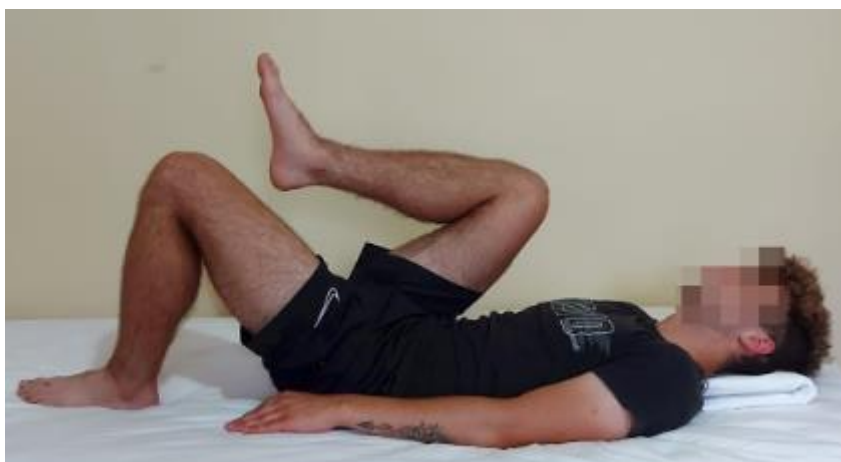- jačanje abdominalnih mišića i ekstenzora kuka (*m. gluteus maximus*)
- istezanje ekstenzora leđa (*m. erector spinae*), *m. quadratus lumborum*, *m. iliopsoas*
- korekcija lumbalnih kralježaka
- vježbe dijafragmalnog disanja



Kao i kod svake deformacije liječenje se provodi individualno, prema stanju pacijenta. Svrha liječenja jest stvaranje zdravih životnih navika u smislu održavanja normalne posture, redovitog vježbanja i aktivnosti. Od iznimne važnosti jest rani početak liječenja dok deformacija nije uznapredovala. Kod posebno izraženih lordoza kineziterapija se nadopunjuje nošenjem steznika, a u rijetkim slučajevima potreban je operativni zahvat. Kao priprema za terapijske vježbe preporučuje se primjena hidrogimnastike, a pogotovo termomineralne vode koja daje dodatni učinak toplinskom utjecaju vode. Primjena termomineralne vode u obliku ljekovite kupke djeluje poticajno na organizam, smanjuje bolnost i poboljšava funkciju. Kod mladih osoba uz navedne oblike preporučuje se i bavljenje sportom kao što je leđno plivanje, terapija jahanjem i istežanje na švedskim ljestvama. Treba izbjegavati aktivnosti koje pogoduju razvoju lordoze kao što su dizanje utega, sportska gimnastika i cipele s visokom potpeticom(9).

Kineziterapijski program obuhvaća sljedeće vježbe:

- Početni položaj, ležeći na leđima, ruke opuštene uz tijelo, noge savijene u koljenima. Naizmjenično privlačiti jednu pa drugu nogu prema prsnom košu. Položaj zadržati 5 sekundi, izdahnuti (iz trbuha) i opustiti.



Slika 45. Vježbe za lordozu

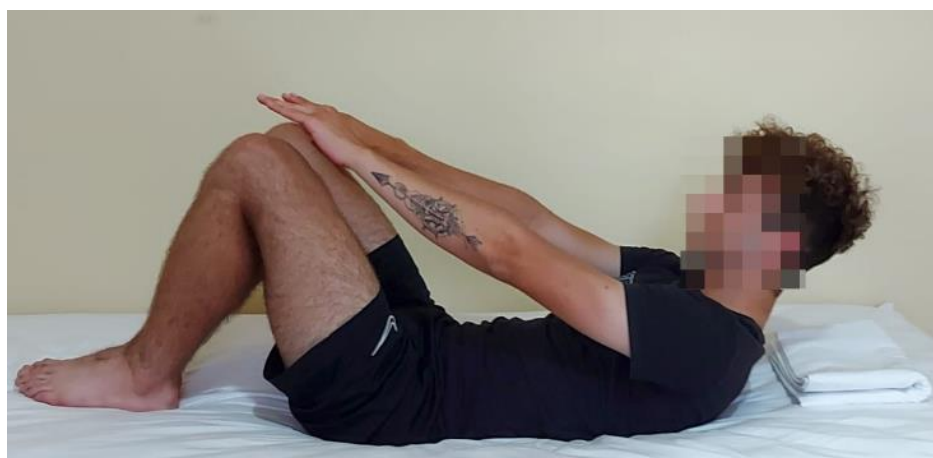

- Početni položaj, ležeći na leđima, ruke opuštene uz tijelo, noge savijene u koljenima. Odizati glavu licem prema gore ne oslanjajući se na ruke. Prilikom pokreta izdahnuti, a u relaksaciji duboki udah u trbuh.



Slika 46. Vježbe za lordozu

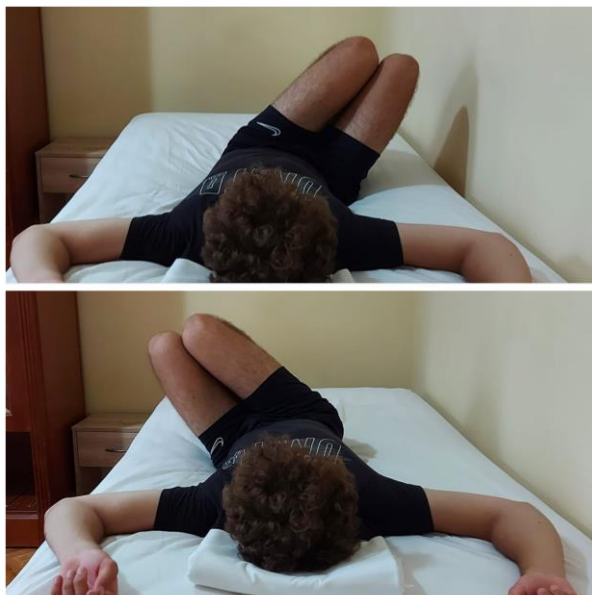- Početni položaj, ležeći na leđima, ruke opuštene uz tijelo, noge savijene u koljenima. Podići ruke prema koljenima odizujući glavu i rameni pojas. Prilikom pokreta izdahnuti, a u relaksaciji duboko udahnuti u trbuh.



Slika 47. Vježbe za lordozu




- Početni položaj, ležeći na leđima, ruke raširene u stranu na podlozi., noge savijene u koljenima. Oba koljena zajedno pomjerati prema tlu u jednu, pa u drugu stranu. Prilikom pokreta ide izdah, a u opuštanju duboki udah u trbuh.



Slika 48. Vježbe za lordozu

- Pacijent je u ležećem supiniranom položaju, duboko udahne u trbuh tako da donji dio leđa pritišće o podlogu.



Slika 49. Vježbe za lordozu

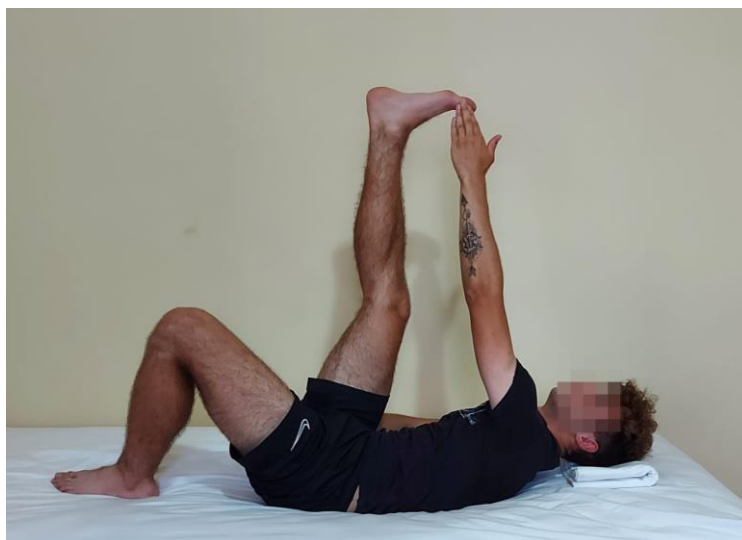

- Pacijent je u ležećem supiniranom položaju sa savijenim koljenima. Odiže glavu licem prema gore te istodobno gura ruke pored nogu tako da aktivira trbušne mišiće.



Slika 50. Vježbe za lordozu

- Pacijent je u ležećem supiniranom položaju sa savijenim koljenima. Ispruža potkoljenu te isteže skraćenu muskulaturu.



Slika 51. Vježbe za lordozu



- Pacijent je u sjedećem položaju rukama oslonjenim na podlogu. Zateže stopalo te odigne nogu od podloge tako da peta dođe u razinu prstiju suprotne noge.



Slika 52. Vježbe za lordozu

- Pacijent je u sjedećem položaju rukama oslonjenim na podlogu. Naizmjenično križa lijevu preko desne, odnosno desnu nogu preko lijeve („škarice“).



Slika 53. Vježbe za lordozu

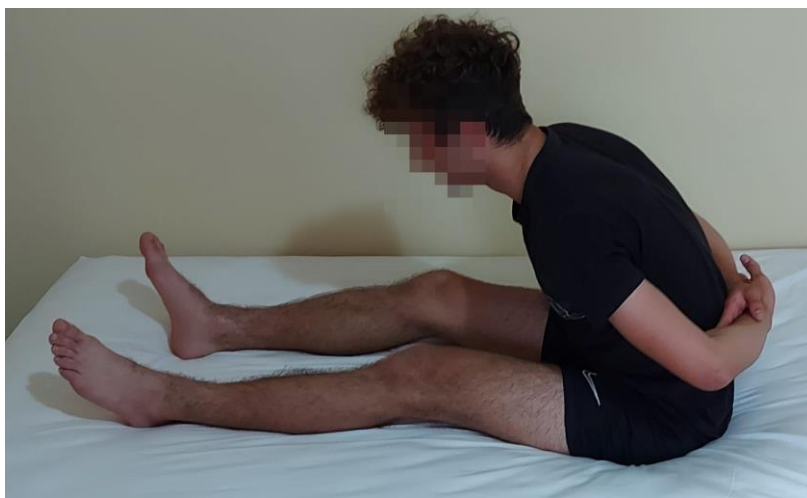

- Pacijent je u ležećem supinirnaom položaju s nogama savijenim u koljenima i odignutim od podloge. Skupljenim koljenima kruži u jednu pa u drugu stranu.



Slika 54. Vježbe za lordozu

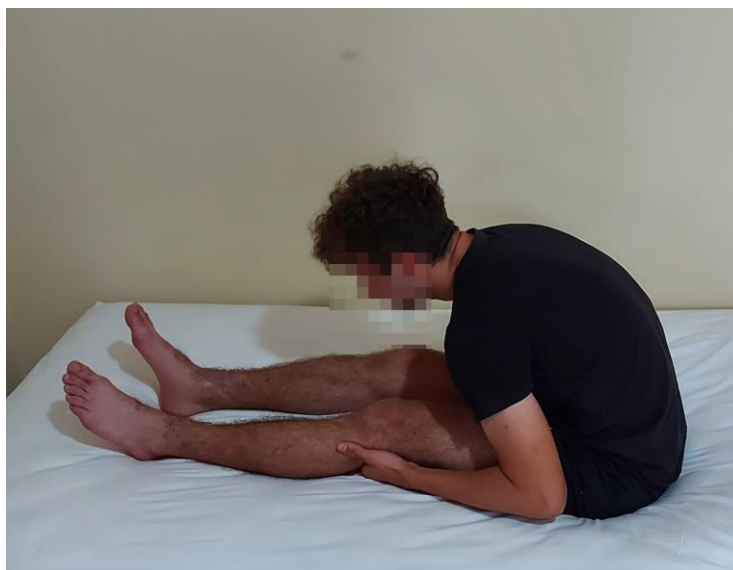- Pacijent je u sjedećem položaju s nogama na podlozi. Ruke su isprepletene na leđima te naginje trup prema naprijed tako da isteže mišiće stražnje lože natkoljenice.



Slika 55. Vježbe za lordozu

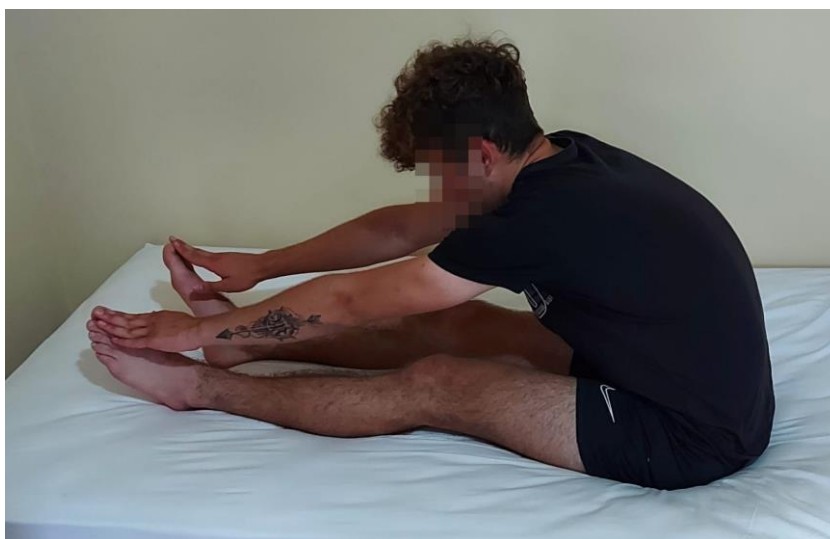

- Pacijent je u sjedećem položaju s nogama na podlozi. Rukama su ispod koljena te isteže mišiće stražnje lože natkoljenice pomicanjem trupa prema naprijed.



Slika 56. Vježbe za lordozu

- Pacijent je u sjedećem položaju s nogama na podlozi. Rukama doseže prste stopala te na taj način isteže skraćenu mišiće.



Slika 57. Vježbe za lordozu



- Pacijent se rukama pridržava za švedske ljestve tako da noge slobodno vise. Zatim savija obje noge prema prsima. Leđima je stalno naslonje na ljestve.



Slika 58. Vježbe za lordozu

- Pacijent je u ležećem supiniranom položaju s nogama savijenim u kuku i koljenu dok se rukama pridržava za švedske ljestve. Naizmjenice ispruža jednu pa drugu nogu. Bitno je da su leđa cijelo vrijeme priljubljena uz podlogu.



Slika 59. Vježbe za lordozu



7. SUVREMENI PRISTUPI U LIJEČENJU DEFORMITETA KRALJEŽNICE

Schroth metoda svjetski je priznata trodimenzionalna terapijska metoda konzervativne fizikalne terapije za osobe svih dobnih uzrasta, najviše za djecu sa skoliozom, kifozaom i lordozom. Kroz specifične vježbe i korektivne tehnike disanja, metoda nastoji ispraviti sve nepravilnosti kralježnice. Rezultat je smanjenje bolova, usporavanje ili zaustavljanje zakrivljenosti kralježnice i poboljšanje srčano-plućne funkcije, mobilnosti i posturalne stabilnosti (10).



Slika 60. Primjena Schroth metode kod deformacija kralježnice

Ova metoda ima dugu tradiciju, a osmislila ju je Katarina Schroth 1921.g. u Njemačkoj. Kako je i sama bolovala od skolioze metodu je razvijala prema vlastitom iskustvu. Gđa Schroth uočila je da skolioza nije samo mišićni disbalans već razlika tjelesnih volumena uslijed koštanih deformacija te uvodi 3-D posturalnu kontrolu i „ortopedsko disanje“ za preoblikovanje tijela/ deformacije. S vremenom u radu joj se pridružila kćer te su zajednički vodile vlastitu kliniku (11).



Slika 61. Gospođa Katarina Schroth

Vježbe po Schroth metodi baziraju se na:

- postavljanju pacijenta u što bolji korektivni položaj
- rotacionom (korektivnom) disanju koje djeluje iznutra i pomaže derotaciji i održavanju unutrašnjih volumena
- aktivaciji mišića u stabilnom korigiranom položaju

Sama metoda zahtijeva individualni pristup svakom pacijentu. Budući da ova metoda zahtijeva aktivni angažman pacijenta bitno je educirati pacijenta o mehanizmu nastanka krivine kao i problematici deformacije. Ova metoda se ne primjenjuje u djece mlađe od 10 godina. Radi boljeg učinka može se kombinirati s drugim metodama (DNS, Bowen). Isto tako važno je istaknuti što raniji početak terapije jer ova metoda daje najbolji učinak kod deformacija kralježnice gdje je Cobbov kut od 10 – 30° (12).

Ciljevi kod djece:

- Glavni cilj je zaustaviti razvoj skolioze
- Unaprjeđenje posture
- Veća stabilnost kralježnice
- Lakše i pravilnije disanje
- Manje boli i normalniji život sa skoliozom
- Lakše kretanje i sudjelovanje u dječjoj igri
- Pravilniji položaj zdjelice

Ciljevi kod odraslih:

- Glavni cilj je otkloniti bol
- Unaprjeđenje posture
- Veća stabilnost kralježnice
- Lakše i pravilnije disanje
- Lakše kretanje i bavljenje svakodnevnim aktivnostima
- Bolje razumijevanje vlastite kralježnice



7.1. PREGLED ZNANSTVENIH RADOVA VEZANIH UZ PRIMJENU TERMOMINERALNE VODE- DIKSUSIJA

Premda su istraživanja koja povezuju termomineralne vode i deformitete kralježnice oskudna i nisu dovoljno shvaćena, u kontekst možemo staviti dijagnoze kod kojih je proveden niz istraživanja. Balneoterapija obuhvaća prevenciju, liječenje i rehabilitaciju muskuloskeletnih bolesti, ali i kardiovaskularnih, dermatoloških, reumatskih i svih ostalih korničnih stanja(18). Dijagnoze koje mogu korelirati s indikacijama deformiteta kralježnice su reumatoidni artritis, osteoartritis te bol u donjem dijelu leđa. Uglavnom se fizikalna terapija kod ovih dijagnoza svodi na smanjenje bolnosti, povećanje elastičnosti mekih tkiva te bolja prokrvljenost istih. Tako istraživanje koje je povezalo balneoterapiju i osteoartritis govori kako kombinacijom mineralne vode, blata i vježbi u bazenu povoljno utječu na zahvaćeni zglob, u ovom slučaju koljeno. U ispitanika se smanjila bolnost te poboljšala funkcionalnost zgloba koja je trajala i to devet mjeseci (13). Ova spoznaja može nas nagnati da zaključimo kako i djeca sa deformitetima kralježnice boravkom u termomineralnoj vodi svakako mogu smanjiti bolnost, osobito u uznapredovaloj fazi i kod indiciranog liječenja nakon operativnog zahvata. Nakon operativnog zahvata osim smanjenja bolnosti moramo voditi brigu o nastalom ožiljku te ga u ranoj fazi postoperativne rehabilitacije učiniti što elastičnijim. Osim utjecaja na simptomatologiju, balneoterapija svojim djelovanjem utječe na poboljšanje kvalitete života te svakako može biti valjana alternativa za mlade pacijente koji ne podnose farmakološko liječenje(14). Program vježbanja u vodi, naročito termomineralnoj ima utjecaj na kradiorespiratorni sustav. Djeca s težim deformitetima skolioze (osobito torakalne) i kifoze imaju problema s torakalnim disanjem. Uglavnom je prisutno plitko torakalno ili abdominalno disanje te je ventilacija pluća slaba. Vježbe u vodi svakako mogu imati utjecaj na VO₂max te ostale kardiološke parametare (povećanje pulsa, regulacija sistoličkog tlaka) (15). Nadalje, mineralne vode su se pokazale povoljne kod mišićnog spazma u pacijenta s boli u donjem dijelu leđa. Kada govorimo o boli u donjem dijelu leđa onda u kontekst moramo staviti i povećanje mišićnog tonusa (spazam). Istraživanje koje uspoređuje vježbe i boravak u mineralnoj vodi i običnoj vodi govori kako termomineralni efekt vode može ublažiti bol tako da stimulira sintezu beta-endorfina. Osim analgetskog učinka govori se i o smanjenju spazma paravertebralne muskulature (16,20). Ova spoznaja uvelike daje na važnosti primjeni



balneoterapije u djece s deformitetima kralježnice. Kako je u opisu deformiteta navedeno, mišićni spazam jedne strane ili dijela tijela je prisutan i može izazivati bolnost te povećanje stupnja deformiteta. Boravak u mineralnim vodama može imati utjecaj na poboljšanje metabolizma kosti, smanjuje resorbciju kosti te posljedično povećava koštanu masu (17). Dobrobiti balneoterapije prikazani su u istraživanju kod pacijenata sa subkroničnom tendinopatijom mišića rotatorne manžete. Grupi koja je uz elektroterapiju, kineziterapiju i termoterapiju dodana balneoterapija pokazala je značajnu razliku u povećanju opsega pokreta ramenog zgloba, smanjenju boli, povećanju snage stiska šake, provedenim funkcionalnim testovima te kvaliteti života (19). Sagledavši većinu istraživanja vezana uz balneoterapiju može se doći do zaključka da je ovaj oblik fizikalne terapije prvenstveno rasprostranjen diljem svijeta. Primjena balneoterapije je iznimno aktivna kod širokog spektra dijagnoza, no nažalost nismo došli do konkretnih dokaza o primjeni kod deformiteta kralježnice. Iako se primjenjuje tisućama godina nije do kraja istražena, odnosno govorima uglavnom o njenim dobrobitima, a nikako o nekim lošim posljedicama na ljudski organizam. Poboljšanje zdravlja ne mora nužno biti poboljšanje fizičkog zdravlja već i psihičkog te nikako ne smijemo zaboraviti i tu komponentu na koju balneoterapija povoljno utječe (mentalno zdravlje).

8. LITERATURA

1. <https://www.ljeciliste-topusko.hr/povijesna-linija/> pristupljeno 25.svibnja 2022.
2. Ivo Jajić, Zrinka Jajić i suradnici, Fizikalna i rehabilitacijska medicina, Medicinska naklada, Zagreb 2008.
3. <https://www.ljeciliste-topusko.hr/termalna-voda/> pristupljeno 27.svibnja 2022.
4. https://www.physio-pedia.com/index.php?title=Thoracic_Hyperkyphosis&redirect=no%3Futm_source%3Dphysio-pedia&utm_medium=search&utm_campaign=ongoing_internal, pristupljeno 19.lipnja 2022.
5. Yue Peng , Sheng-Ru Wang, Gui-Xing Qiu, Jian-Guo Zhang, Qian-Yu Zhuang, Research progress on the etiology and pathogenesis of adolescent idiopathic scoliosis, Chin Med J (Engl). 2020 Feb 20;133(4):483-493.
6. Angela L Kuznia, Anita K Hernandez, Lydia U Lee, Adolescent Idiopathic Scoliosis: Common Questions and Answers, Am Fam Physician. 2020 Jan 1;101(1):19-23.
7. Suken A. Shah, MD Pediatric Orthopaedic and Scoliosis Surgery Department of Orthopaedics 1600 Rockland Road, PO Box 269 Wilmington, DE 19899 302-651-5904
8. Anka Kovačević, Fizioterapija deformacija lokomotornog sustava, Alka script, Zagreb 2013.
9. Kosinac Z., Kineziterapija sustava za kretanje, Udruga za šport i rekreacijudjece i mladeži grada Splita, Split 2002.
10. <https://scoliotime.hr/schroth-metoda/> pristupljeno 01. srpnja 2022.g.
11. <http://www.fizioterapija.hr/schroth-metoda/> pristupljeno 02. srpnja 2022.g.
12. Joo-Hee Park, Hye-Seon Jeon , Ha-Won Park, Effects of the Schroth exercise on idiopathic scoliosis: a meta-analysis, Eur J Phys Rehabil Med. 2018 Jun;54(3):440-449.
13. .Romain Forestier , Fatma Begüm Erol Forestier , Alain Francon, Spa therapy and knee osteoarthritis: A systematic review, Ann Phys Rehabil Med. 2016 Jun;59(3):216-226.



14. Antonella Fioravanti, Chiara Giannitti, Barbara Bellisai et al, Efficacy of balneotherapy on pain, function and quality of life in patients with osteoarthritis of the knee, *Int J Biometeorol.* 2012 Jul;56(4):583-90.
15. Hamid Arazi, Reyhaneh Asadi, Behzad Taati, Exercise training in thermo-mineral spring water has beneficial effects on hemodynamic and health-related factors in young-older hypertensive women: A randomized control trial, *J Women Agin.* May-Jun 2020;32(3):279-291.
16. Zoltán Balogh, József Ordögh et al, Effectiveness of balneotherapy in chronic low back pain -- a randomized single-blind controlled follow-up study, *Forsch Komplementarmed Klass Naturheilkd.* 2005 Aug;12(4):196-201.
17. Xiaoling Lv, Jirong Wang et al, The effectiveness of balneotherapy and aquatic exercise on bone metabolism: A systematic review and meta-analysis, *Complement Ther Clin Pract.* 2021 Aug;44:101429.
18. Shuji Matsumoto, Evaluation of the Role of Balneotherapy in Rehabilitation Medicine, *J Nippon Med Sch.* 2018;85(4):196-203.
19. Cihan Koç, Emine Eda Kurt et al, Does balneotherapy provide additive effects to physical therapy in patients with subacute supraspinatus tendinopathy? A randomized, controlled, single-blind study, *Int J Biometeorol.* 2021 Feb;65(2):301-310.
20. Bender T, Bálint G, Prohászka Z, Géher P, Tefner IK: Evidence-based hydro- and balneotherapy in Hungary-systematic review and meta-analysis. *Int J Biometeorol* 2014; 58: 311—323



9. POPIS SLIKA

Slika 1. Razglednica iz Topuskog (<https://www.ljeciliste-topusko.hr/>, pristupljeno 30.svibnja 2022.)

Slika 2. Usporedba dobre i loše posturalne adaptacije (<https://instructus.hr/mehanizam-nastanka-posturalnih-problema/> , pristupljeno 30.svibnja 2022.)

Slika 3. Obrasci posture po Braunu (<https://www.pilatesitalia.com/cose-una-postura-ideale/> , pristupljeno 31.svibnja 2022.)

Slika 4. Mjerenje mobilnosti vratne kralježnice (<https://moodle.zvu.hr/2020/course/info.php?id=9347&lang=de> , pristupljeno 31.svibnja2022.)

Slika 5. Deformacije kralježnice (<https://krenizdravo.dnevnik.hr/budi-fit/vjezbe-vitalnost/lordoza-vjezbe-ciljevi-moze-li-se-ispraviti-lordoza/attachment/deformacije-kraljeznice> , pristupljeno 30.svibnja 2022.)

Slika 6. Skolioza (<https://katiemsite.weebly.com/scoliosis-i-search-paper.html> , pristupljeno 5.srpnja 2022.)

Slika7. Cobbov kut (https://www.researchgate.net/figure/To-use-the-Cobb-method-of-measuring-the-degree-of-scoliosis-choose-the-most-tilted_fig1_11352607 , pristupljeno 5.srpnja 2022.)

Slika 8. Adamsov test (https://www.researchgate.net/figure/The-Adams-forward-bend-test-performed-by-left-a-patient-without-scoliosis-and-right_fig1_236599695 , pristupljeno 5.srpnja 2022.)

Slika 9. – 23. Vježbe za skoliozu (Autorski rad)

Slika 24. Milwaukee ortoza (<https://spinaltech.com/scoliosis-braces/milwaukee-orthosis> , pristupljeno 5. srpnja 2022.)

Slika 25. Boston Ortoza (<https://www.spine-health.com/conditions/scoliosis/types-scoliosis-braces> , pristupljeno 5. srpnja 2022.)

Slika 26. Kifoza (<https://www.medicalnewstoday.com/articles/324071#symptoms>, pristupljeno 19.lipnja 2022.)

Slika 27. – 38. Vježbe za kifozu (Autorski rad)



Slika 39. Vježba za kifozu (<https://www.fitness.com.hr/vjezbe/savjeti-za-vjezbanje/Svedske-ljestve-primjena-fitness.aspx> , pristupljeno 6.srpnja 2022.)

Slika 40. Vježbe za kifozu (<https://ordinacija.vecernji.hr/budi-lijepa/vjezbanje/3-vjezbe-za-lijepa-leda/> , pristupljeno 6. srpnja 2022.)

Slika 41. Vježbe za kifozu (<https://www.atemi-sports.com/resistance-band-back-exercises/> , pristupljeno 6. srpnja 2022.)

Slika 42. Prikaz lumbalne lordoze i normalne posture (<https://fitness.wp.pl/22745,lordoza-ledzwiowa-co-to-jest-przyczyny-objawy-leczenie-i-cwiczenia> , pristupljeno 5. srpnja 2022.)

Slika 43. Utjecaj fleksijske kontrakture kuka na posturu (https://www.researchgate.net/figure/A-A-representation-of-hip-flexor-contracture-and-increased-anterior-pelvic-tilt-coupled_fig11_344522896 , pristupljeno 5.srpnja 2022.)

Slika 44. Mjerenje lumbalne lordoze naslonom na zid (Autorski rad)

Slike 45. – 57. Vježbe za lordozu (Autorski rad)

Slika 58. Vježba za lordozu (<https://www.fitness.com.hr/vjezbe/savjeti-za-vjezbanje/Svedske-ljestve-primjena-fitness.aspx> , pristupljeno 6.srpnja 2022.)

Slika 59. Vježba za lordozu (<https://www.fitness.com.hr/vjezbe/savjeti-za-vjezbanje/Svedske-ljestve-primjena-fitness.aspx> , pristupljeno 6.srpnja 2022.)

Slika 60. Individualne vježbe Schroth – Fizio Balans – Katarina Schroth (<https://fiziobalans.hr/katharina-schroth/schroth-individualne-vjezbe> , pristupljeno 06. srpnja 2022.)

Slika 61. Katarina Schroth (<https://scoliotime.hr/schroth-metoda> , pristupljeno 06. srpnja 2022.)